ARTIGO ORIGINAL

Terapêutica endoscópica nas complicações biliares pós-transplantes hepáticos

Endoscopic management of biliary complications after liver transplantation

Fernanda Prata Martins[1], Jean Rodrigo Tafarel[2], Angelo Paulo Ferrari[3]

RESUMO

Objetivo: Avaliar retrospectivamente os resultados do tratamento endoscópico das complicações biliares em pacientes submetidos a transplante hepático. **Métodos:** Foram avaliados pacientes transplantados hepáticos encaminhados ao Serviço de Endoscopia do Hospital Israelita Albert Einstein, no período de Julho de 2005 a Julho de 2008, para realização de colangiopancreatografia retrógrada endoscópica por suspeita de complicação biliar. **Resultados:** Oitenta e dois pacientes (57 homens, média de idade de 49,4 anos) foram estudados retrospectivamente entre Julho de 2007 e Julho de 2008. Nesse período foram realizadas 276 colangiopancreatografias retrógradas endoscópicas (3,2/paciente). Neste grupo, 57,3% receberam órgão de doador cadáver e 42,7% intervivos. Estenose biliar foi diagnosticada em 56 pacientes (91% anastomótica) e o sucesso da terapêutica endoscópica nestes casos foi de 56% (7% ainda em tratamento). Fístula biliar foi diagnosticada em 28 pacientes (50% anastomóticas) e a taxa de sucesso do tratamento endoscópico foi de 62,9%, sendo que 7,1% estão ainda em tratamento. **Conclusões:** Complicações biliares pós-transplante hepático são relativamente comuns e o tratamento endoscópico mostra bons resultados.

Descritores: Transplante hepático/efeitos adversos; Complicações pós-operatórias; Fístula biliar/etiologia; Ductos biliares/patologia; Constrição patológica; Pancreatocolangiografia retrógrada endoscópica/métodos

ABSTRACT

Objective: To retrospectively evaluate endoscopic treatment outcomes of biliary complications in post-liver transplants. **Methods:** The sample consisted of post-liver transplantation patients referred to the Endoscopy Unit of Hospital Israelita Albert Einstein, from July 2005 to July 2008, for endoscopic retrograde cholangiopancreatography due to suspected biliary complications. **Results:** Eighty-two patients were retrospectively assessed (six were excluded). From July 2005 to July 2008, 82 patients (57 male, mean age of 49.4 years) were reviewed and 276 endoscopic retrograde cholangiopancreatographies were undertaken (3.2/patient). There were 57.3% cadaver and 42.7% living donors in this group. Biliary stricture was diagnosed in 56 patients (91% were anastomotic) and endoscopic treatment was successful in 56% (7% still in treatment). Biliary leaks were found in 28 patients (50% anastomotic). The endoscopic success rate was 62.9% and 7.1% are still in treatment. **Conclusions:** Post-liver transplantation biliary complications were relatively common and endoscopic treatment had a satisfactory outcome.

Keywords: Liver transplantation/adverse effects; Postoperative complications; Biliary fistula/etiology; Bile ducts/pathology; Constriction, pathologic; Cholangiopancreatography, endoscopic retrograde/methods

INTRODUÇÃO

O transplante hepático é o terceiro mais realizado no Brasil[1]. Apesar dos avanços da técnica cirúrgica, as complicações biliares ainda são causas importantes de morbimortalidade no pós-operatório, acometendo 6 a 39,5% dos pacientes[2-9].

As complicações podem ocorrer por uma série de fatores, próprias da doença de base ou relacionados à técnica cirúrgica[8-9]. O diagnóstico precoce e o tratamento adequado são essenciais para redução da morbimortalidade. Os exames de imagem são a primeira linha de investigação em pacientes com suspeita de complicação biliar para avaliação da lesão e diagnóstico diferencial.

Atualmente, a colangiopacreatografia retrógrada endoscópica (CPRE) e a colangiografia transhepática percutânea (CTHP) estão disponíveis para definição e tratamento das complicações biliares pós-transplante hepático, com índices de sucesso variando de 59 a 100%, evitando grande número de reoperações[3-5,8,10-13].

Trabalho realizado no Serviço de Endoscopia do Hospital Israelita Albert Einstein – HIAE, São Paulo (SP), Brasil.

[1] Doutora, Hospital Israelita Albert Einstein – HIAE, São Paulo (SP), Brasil.

[2] Médico, Universidade Federal de São Paulo – UNIFESP, São Paulo (SP), Brasil.

[3] Livre-docente, Hospital Israelita Albert Einstein – HIAE, São Paulo (SP), Brasil.

Autor correspondente: Angelo Paulo Ferrari – Rua Doutor Bacelar, 317 – apto. 231 – Vila Clementino – CEP 04026-001 – São Paulo (SP), Brasil – e-mail: angelo@gastro.epm.br

Data de submissão: 31/4/2008 – Data de aceite: 30/10/2008

OBJETIVO

Avaliar retrospectivamente os resultados do tratamento endoscópico das complicações biliares em pacientes submetidos a transplante hepático.

MÉTODOS

Foram avaliados 82 pacientes submetidos a transplante hepático (doador cadáver ou doador vivo) encaminhados ao Serviço de Endoscopia do Hospital Israelita Albert Einstein (HIAE), no período de Julho de 2005 a Julho de 2008, para realização de CPRE por suspeita de complicação biliar pós-transplante.

A suspeita clínica de complicação biliar foi baseada na elevação de enzimas hepáticas ou colestáticas, presença de icterícia, prurido, dor, coleperitônio após retirada do dreno biliar, febre ou colangite.

A CPRE e a terapêutica apropriada foram realizadas individualmente, conforme indicação do médico no momento do exame. As complicações observadas após o exame foram classificadas em leves (bacteremia, oclusão ou migração da prótese) e graves (pancreatite aguda, sangramento, perfuração) sendo avaliadas também de retrospectivamente.

O resultado da terapêutica endoscópica também foi avaliado retrospectivamente, sendo considerado um sucesso quando houve melhora clínica, laboratorial e/ou do aspecto endoscópico. Foi considerada falha do tratamento quando não houve melhora dos parâmetros acima citados e/ou os pacientes precisaram de outra modalidade terapêutica (drenagem percutânea ou cirúrgica).

RESULTADOS

Analisaram-se, retrospectivamente, 88 pacientes pós-transplante hepático; nos seis casos em que os dados não puderam ser recuperados foram excluídos.

Assim, foram relatados os dados de 82 pacientes, sendo 57 (69,5%) do sexo masculino e 25 (30,5%) do sexo feminino. A média de idade dos pacientes foi de 49,4 (10 a 77) anos.

A etiologia mais freqüente da doença hepática que levou os pacientes ao transplante foi a hepatite C (27 pacientes, 32,9%), seguida pela associação da hepatite C com hepatocarcinoma (10 pacientes, 12,2%) e hepatite C com álcool (8 pacientes, 9,7%) (Tabela 1).

Em relação ao número de transplantes, 42 (47,7%) receberam órgão de doador cadáver, 34 (38,6%) intervivos (lobo direito), 5 (5,7%) transplante duplo fígado e rim, 6 (6,8%) retransplante de doador cadáver e 1 (1,2%) retransplante de doador vivo (lobo direito). A anastomose biliar foi ducto-ducto (colédoco-colédoco) em 52 pacientes de doador cadáver e em "Y" de Roux em um paciente. Dentre os receptores de fígado de doador vivo, foi realizada anastomose única em 24 (68,6%), anastomose dupla em nove (25,7%) e outras variações em dois (5,7%). Os dados estão sumarizados na Tabela 1.

Tabela 1. Dados demográficos, etiologia da cirrose, tipo de transplante e anastomose biliar dos pacientes transplantados hepáticos, submetidos à CPRE por suspeita de complicação biliar

Parâmetros	n (%)
Sexo	
Masculino	57 (69,5%)
Feminino	25 (30,5%)
Idade (anos)	49,4 (10-77)
Etiologia	
HCV	27 (32,9%)
HCV + HCC	10 (12,2%)
HCV + Álcool	8 (9,7%)
Criptogênica	8 (9,7%)
Outros	8 (9,7%)
HAI / CBP / CEP	5 (6,1%)
Álcool	5 (6,1%)
Fulminante	5 (6,1%)
HCV + HCC + Álcool	2 (2,4%)
HVB	2 (2,4%)
HVB + HCC	1 (1,2%)
HCV + AIH	1 (1,2%)
Tipo de transplante	
Cadáver	42 (51,2%)
Intervivos	34 (41,5%)
Duplo fígado-rim	5 (6,1%)
Retransplante cadáver	6 (7,3%)
Retransplante intervivos	1 (1,2%)
Tipo de anastomose	
Colédoco-colédoco	52
"Y" de Roux	1
Colédoco-DHD única	24
Colédoco-DHD dupla	9
Outras	2

CPRE = Colangiopacreatografia retrógrada endoscópica; HVC = hepatite por vírus C; CHC = carcinoma hepatocelular; HAI = hepatite auto-imune; CBP = cirrose biliar primária; CEP = colangite esclerosante primária; HVB = hepatite por vírus B; DHD = ducto hepático direito

Os sintomas que levaram a suspeita clínica de complicação biliar foram aumento de enzimas em 53 pacientes (64,6%), icterícia em 20 (24,4%), suspeita de coleperitônio após retirada do dreno biliar em 14 (17,1%), colangite em 14 (17,1%), dor abdominal em 8 (9,7%), prurido em 1 (1,2%) e febre em 1 (1,2%).

O tempo médio entre o transplante e o aparecimento dos sintomas foi de 80,4 dias (7 a 418). Oito pacientes apresentaram sintomas tardiamente, um deles após dois anos e meio e os demais acima de três anos. Por estarem foram da curva normal, estes dados não foram incluídos no cálculo do tempo das complicações.

No período do estudo foram realizadas 276 CPREs nos 82 pacientes, com média de 3,2 (1 a 13) exames por paciente. Em dez desses pacientes (12,1%), a CPRE não mostrou complicações biliares.

Estenose biliar foi diagnosticada em 56 (68,3%) pacientes, sendo anastomótica em 51 (91%), não-anastomótica em dois (3,6%), ambas em dois (3,6%) e decorrente de angulação da anastomose em um (1,8%) (Tabela 2).

Tabela 2. Achados colangiográficos nos pacientes transplantados hepáticos submetidos a CPRE por suspeita de complicação biliar

Achado na CPRE	n(%)
Normal	10 (12,1)
Estenose	56 (67,5)
Anastomótica	51 (91,0)
Não-anastomótica	2 (3,6)
Associação	2 (3,6)
Angulação	1 (1,8)
Fístula	28 (34,1)
Anastomótica	14 (50,0)
Não-anastomótica	13 (46,4)
Periférica	1 (3,6)
Cálculos	18 (21,9)
Colangite	11 (13,4)

CPRE = Colangiopacreatografia retrógrada endoscópica

As estenoses foram dilatadas com cateter ou balão hidrostático, seguida da colocação de próteses (em média 1,3 por paciente) conforme indicação do endoscopista no momento do exame (Figuras 1A e B).

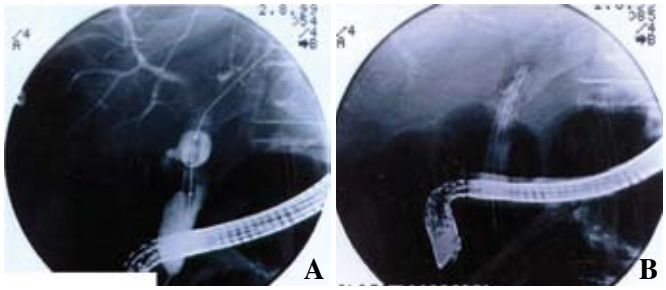

Figura 1. A) Estenose anastomótica em transplante de cadáver, com fio guia e balão hidrostático posicionados. B) Duas próteses plásticas colocadas após dilatação hidrostática

Quatro pacientes foram excluídos na fase de análise dos resultados por ausência de dados completos. O tempo médio entre o aparecimento dos sintomas nos pacientes com estenose e a CPRE foi de 67,8 dias. O sucesso da terapêutica endoscópica nestes casos foi de 53,8% (28/52), sendo que 13,5% (7 pacientes) ainda estão em vigência de tratamento. Nas estenoses anastomóticas, a taxa de sucesso foi de 56% (26/50), com sete pacientes ainda em tratamento (14%). Já nas estenoses não-anastomóticas, a terapêutica endoscópica falhou em todos os casos (Tabela 3).

A fístula biliar foi diagnosticada em 28 pacientes (34,1%), sendo 14 (50%) delas anastomóticas, uma com desconexão da anastomose (Figura 2A e B), 13 (46,4%) não-anastomóticas e 1 (3,6%) fístula periférica (Tabela 2). As fístulas biliares manifestaram-se em média 57,2 (7 a 185) dias após o transplante hepático.

Tabela 3. Sucesso da terapêutica endoscópica quanto à localização das lesões biliares pós-transplante hepático

Tipo de lesão	n (%)
Estenose	
Anastomótica	28/50 (56)*
Não-anastomótica	0/2 (0)
Fístula	
Anastomótica	7/14 (50,0)**
Não-anastomótica	10/13 (76,9)

* 7 (14%) ainda em tratamento endoscópico; ** 1 (7,1%) ainda em tratamento endoscópico

Figura 2. A) Grande fístula anastomótica. B) Mesmo caso da figura anterior mostrando pequena contrastação da árvore biliar, confirmando desconexão entre o receptor e o enxerto com indicação para tratamento cirúrgico

As fístulas foram tratadas por esfincterotomia combinada ou não à colocação de próteses a critério do endoscopista no momento da realização da CPRE. A taxa de sucesso global do tratamento endoscópico nas fístulas pós-transplantes foi de 63%. Nas fístulas anastomóticas o sucesso foi obtido em 50% dos casos e naquelas observadas no local do dreno biliar, o sucesso foi alcançado em 76,9% dos casos (Tabela 3).

Cálculos biliares foram encontrados em 18 pacientes (21,9%) e colangite em 11 (13,4%) (Tabela 2).

Complicações leves foram observadas após 18,5% (51) dos exames, sendo a oclusão da prótese a mais freqüente, ocorrendo em 38 casos (13,8%); seguida da migração, em dez pacientes (3,6%); e bacteremia em três (1,1%). Complicações graves ocorreram em nove exames (3,3%): pancreatite aguda em quatro (1,4%), sangramento em quatro (1,4%) e perfuração em um (0,3%). Foram observados dois óbitos decorrentes de complicações relacionadas ao procedimento endoscópico, um deles em paciente gastrectomizado no qual houve perfuração da alça aferente e outro em sangramento pós-esfincterotomia.

A ultra-sonografia com Doppler de abdômen foi realizada em 72 pacientes (87,8%), a qual mostrou trombose da artéria hepática em cinco casos (6,9%), nos quais houve complicação biliar e todos necessitaram de retransplante.

Arteriografia foi realizada em oito pacientes, observando-se obstrução da artéria hepática em cinco. Destes, três pacientes apresentaram estenoses anastomóticas, dois com estenose e fístula biliar (uma anastomótica, uma não-anastomótica) e um, fístula biliar não-anastomótica. Quanto ao tratamento, um paciente recebeu tratamento endovascular, três receberam tratamento percutâneo e um foi encaminhado ao retransplante.

Quando analisados os dados por tipo de transplante, observa-se que nos 46 pacientes transplantados de doador cadáver, a estenose biliar foi diagnosticada em 47,8% (22) e a fístula em 36,9% (17), dos quais quatro foram excluídos da análise dos resultados por dados incompletos. A taxa de sucesso do tratamento da estenose neste grupo foi de 55,5% (10) e 16,7% (3) ainda estão em tratamento. Nos casos de fístula, o sucesso foi obtido em 58,8% (10) e 5,9% (1) ainda está em tratamento. Entre os 35 transplantados de doador vivo, estenose (Figura 3) foi observada em 77,1% (27), dos quais, em 15 (55,6%) houve sucesso do tratamento endoscópico e um (3,7%) ainda está em tratamento. A fístula biliar foi encontrada em dez pacientes (37%), com eficácia da terapêutica endoscópica em 40%. (Tabela 4) Não houve diferença estatisticamente significativa entre os grupos de transplantados de doador cadáver e intervivos quanto à resposta ao tratamento endoscópico.

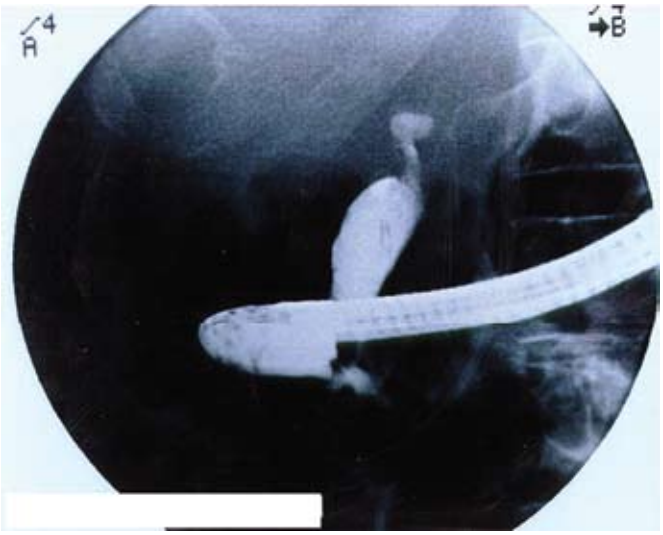

Figura 3. Estenose anastomótica em transplante intervivos

Tabela 4. Sucesso da terapêutica endoscópica quanto ao tipo de transplante hepático (enxerto)

Tipo de transplante	n (%)
Estenose	
Cadáver	10/18 (55,5)*
Intervivos	15/27 (55,6)**
Fístula	
Cadáver	10/17 (58,8)***
Intervivos	4/10 (40)

* 3 (16,7%) ainda em tratamento endoscópico; ** 1 (3,7%) ainda em tratamento endoscópico; *** 1 (5,9%) ainda em tratamento endoscópico

DISCUSSÃO

Atualmente, a CPRE e a CTHP são indicadas para definição e tratamento das complicações biliares pós-transplante hepático, com índices de sucesso satisfatórios evitando grande número de reoperações[5,8,12].

Complicações biliares podem ocorrer em 6 a 39,5% dos pacientes submetidos a transplante hepático[2-9], sendo mais freqüentes após o transplante hepático intervivos[8].

O desenvolvimento das complicações pode ser determinado por uma série de fatores, tais como: doença de base, cirurgia biliar prévia, tipo da anastomose, desproporção entre o tamanho da via biliar do doador e receptor, extensão inadequada da via biliar do enxerto e complexidade anatômica da via biliar direita, que pode resultar na anastomose de mais de um ramo biliar[8,11]. Outros fatores importantes que podem contribuir para o desenvolvimento da complicação biliar são: utilização de drenos biliares, infecção (citomegalovirus, CMV) e isquemia[8,11].

O tipo de reconstrução biliar preferencial nos receptores sem doença biliar é a anastomose biliar (ducto com ducto), sempre mais difícil nos casos de transplante intervivos (IV-LD), devido à desproporção no diâmetro, número de ductos e configuração da árvore biliar. A anastomose biliar direta tem a vantagem de preservar o esfíncter, prevenindo infecção bacteriana ascendente neste grupo de indivíduos imunodeprimidos. Além disso, apresenta menor índice de complicações pós-operatórias e permite acesso endoscópico mais fácil[5,8].

Na presente casuística, não foi observada diferença estatística quanto à resposta da terapêutica endoscópica entre os grupos de transplantados de doador cadáver e intervivos.

As complicações biliares precoces são aquelas que ocorrem nos primeiros dois a três meses após o transplante: fístulas biliares, biloma, estenose anastomótica ou não, desproporção do calibre biliar doador e receptor, torção ou sangramento do segmento do "Y" de Roux e deiscência por necrose da anastomose biliar[8].

As complicações tardias ocorrem geralmente após a retirada de dreno da via biliar e incluem fístulas, estenoses (anastomótica, não-anastomótica ou intra-hepática difusa), colangite, coledocolitíase, 'acotovelamento' do ducto biliar, disfunção do esfíncter Oddi, mucocele, doença biliar recidivante (colangite esclerosante primária)[3,8,14].

Na presente casuística, o tempo médio entre o transplante e o aparecimento de sintomas se mostrou em acordo com o referido na literatura, com alguns poucos casos fora da curva normal.

O diagnóstico das complicações biliares após o transplante hepático não é fácil, uma vez que os sintomas são na maioria das vezes inespecíficos, dentre eles: anorexia, prurido, icterícia e raramente febre, pois a denervação

cirúrgica impede a manifestação da dor. Os exames laboratoriais podem mostrar aumento assintomático das transaminases, colestase e hiperbilirrubinemia.

Na presente casuística, evidenciou-se na maioria dos pacientes aumento de enzimas, e na seqüência, a presença de icterícia como manifestações de complicações biliares. A presença de febre e prurido foram sintomas raros conforme o referido na literatura

Os exames de imagem são a primeira linha de investigação em pacientes com suspeita de complicação biliar para avaliação da lesão e diagnóstico diferencial. Os exames de imagem (ultra-sonografia, tomografia computadorizada e imagem por ressonância magnética) podem mostrar dilatação dos ductos biliares, estenose com dilatação a montante, cálculos biliares ou biloma[15].

A ultra-sonografia com Doppler deve ser utilizada para triagem e reconhecimento dos pacientes com lesão arterial, os quais devem ser encaminhados para tratamento arteriográfico ou cirúrgico[4,12,15]. Esse foi o procedimento mais realizado pelos pacientes da presente série.

A colangiorressonância magnética é o exame de escolha para avaliação destes pacientes, com acurácia de 95,6 a 100%, permitindo selecionar quais os casos que devem ser encaminhados para terapêutica endoscópica[4,15].

Eckhoff et al. mostraram que o uso rotineiro da CPRE na avaliação das alterações de enzimas hepáticas assintomáticas não foi útil, com taxa de 96% de exames normais. Os autores sugerem que nestes casos a biópsia hepática seja a primeira opção para diagnóstico da rejeição crônica, principalmente em pacientes sem dilatação da via biliar ao exame de imagem[12].

A escolha do método terapêutico dependerá da sua disponibilidade, experiência do profissional e principalmente do tipo de reconstrução cirúrgica. Nos pacientes com anastomose colédoco-coledociana a CPRE é a opção inicial, entretanto, naqueles com anastomose hepático-jejunal a CTHP deve ser a primeira escolha[3,8].

As taxas de sucesso descritas na literatura para ambos os métodos varia de 59 a 100%. A necessidade de reintervenção cirúrgica é exceção, reservada para os casos de insucesso da intervenção endoscópica ou radiológica[3,4,8,10,11,13].

No presente trabalho, as taxas globais de sucesso se encontraram em acordo com o que é relatado na literatura, com algumas pequenas variações segundo o tipo de complicação.

As complicações da CPRE são aquelas próprias do exame e relacionadas ao procedimento complementar realizado. A pancreatite aguda é a complicação mais freqüente e ocorre em cerca de 1 a 7% dos exames[16]. A hemorragia é uma complicação diretamente relacionada à realização da esfincterotomia, com incidência relatada de 0,7 a 2,5%, enquanto a perfuração é descrita em até 1% dos casos[16].

O tratamento cirúrgico pode ser a conversão da reconstrução para uma derivação biliar (hepático-jejuno anastomose em "Y" de Roux) ou em casos extremos o retransplante[8].

As fístulas biliares são em geral complicações precoces, aparecendo nos primeiros 30 dias em 70% dos casos, podendo estar localizadas na região da anastomose, no coto cístico, no ponto de inserção do dreno biliar ou na superfície cruenta do fígado nos casos de transplante intervivos[8]. As fístulas localizadas na região da anastomose podem ser decorrentes de falha técnica ou lesão isquêmica do ducto biliar[8].

Acredita-se que outro fator importante para o aparecimento das fístulas seja a presença de dreno na via biliar e sua manipulação[5,7-8]. Alsharabi et al. identificaram menor índice de fístulas biliares nos pacientes submetidos a transplante hepático sem drenagem da via biliar em comparação ao grupo que utilizou o dreno (8 *versus* 20%)[7].

Assim como na literatura, nesta casuística, as fístulas biliares manifestaram-se precocemente, sendo que a maioria delas manifestou-se nos primeiros 30 dias.

O princípio para o tratamento endoscópico das fístulas biliares é o mesmo aplicado às outras fístulas pós-cirúrgicas. As opções terapêuticas incluem: esfincterotomia isolada ou associada à colocação da prótese plástica, ou ainda a prótese sem esfincterotomia[3,8]. O controle endoscópico deve ser realizado em seis a oito semanas. Se não houver sinais de fístula, a prótese é retirada. Se ainda houver extravasamento de contraste, uma nova prótese deverá ser colocada.

O tratamento endoscópico das fístulas biliares pós-transplante hepático tem sucesso relatado em 66,6 a 100% dos pacientes[3,4,8,11]. A reintervenção cirúrgica deve ser considerada para os pacientes com lesão arterial associada, necrose do ducto biliar, desconexão da anastomose e fístulas com grande extravasamento de contraste na CPRE[3,5,8].

A taxa de sucesso do tratamento endoscópico nas fístulas anastomóticas pós-transplantes foi observada na metade dos casos, já nas fístulas no local do dreno biliar, a taxa de sucesso foi superior.

As estenoses que se desenvolvem nas primeiras semanas pós-transplante são, na maioria das vezes, anastomóticas e secundárias à isquemia ou à técnica cirúrgica[8,13]. As estenoses não-anastomóticas podem ser secundárias à isquemia, infecção ou reação imunológica[8].

As estenoses anastomóticas apresentam melhor resposta aos procedimentos terapêuticos do que as não-anastomóticas, provavelmente em decorrência do componente isquêmico mais freqüente nesta última[8].

As estenoses tardias podem ser classificadas em anastomóticas, hilares ou intra-hepáticas e podem ser decorrentes de obstrução arterial, isquemia prolongada, rejei-

ção crônica e recorrência da doença de base[8]. Muitas vezes a estenose não-anastomótica requer estudo complementar com ultra-sonografia Doppler ou arteriografia para descartar a associação com lesão arterial[13].

A CPRE é útil para definir a morfologia da estenose não-anastomótica e iniciar a terapêutica. Aparentemente, estes pacientes apresentam resposta inferior àqueles com estenose da anastomose, e em alguns casos o tratamento cirúrgico se faz necessário com drenagem da via biliar ou até mesmo o retransplante[13]. Em nosso grupo, não houve diferença no sucesso do tratamento endoscópico das estenoses anastomóticas e não-anastomóticas.

A terapêutica endoscópica pode ser realizada através da dilatação com balão hidrostático ou dilatadores de passagem, seguida da colocação de prótese plástica ou dreno nasobiliar. Costamagna et al. comprovaram o benefício da utilização de próteses múltiplas no tratamento da estenose benigna da via biliar[17], entretanto, não há estudos comparando a utilização de prótese única contra próteses múltiplas nas estenoses pós-transplante hepático. Esses pacientes devem ser submetidos a novo procedimento em seis a oito semanas para controle endoscópico e troca da prótese se necessário[3-4,8,10,11,13].

O sucesso do tratamento da estenose biliar pós-trasplante hepático ocorre em 59 a 100%[3-4,8,10,11,13], principalmente na anastomose direta (ducto-ducto). As estenoses anastomóticas sem componente isquêmico apresentam melhor resposta ao tratamento endoscópico.

Morelli et al. relataram resposta sustentada em longo prazo em 90% dos pacientes, com acompanhamento médio de 54 meses[13]. Não havendo resolução da estenose neste período, o tratamento cirúrgico deve ser considerado, pois não há benefício comprovado com a extensão do procedimento endoscópico.

Assim como na literatura, o sucesso do tratamento endoscópico nas estenoses anastomóticas foi superior ao tratamento nas não-anastomóticas no grupo de pacientes. Em um dos casos de estenose não-anastomótica, o USG Doppler comprovou trombose da artéria hepática.

As estenoses também podem ser causadas pelo posicionamento incorreto de drenos biliares que se apresentam como acotovelamentos ou angulações da via biliar, o que foi observado em um pequeno número de pacientes no estudo.

Embora mais raros, assim como em outras cirurgias biliares, cálculos residuais podem ser encontrados. Na presente amostra, os cálculos também foram encontrados.

CONCLUSÕES

As complicações biliares pós-transplante hepático são relativamente comuns, predominantemente a fístula e a estenose. O tratamento endoscópico foi eficaz na maioria dos pacientes: 53,8% dos pacientes com estenose e 63% com fístula.

REFERÊNCIAS

1. Brasil. Ministério da Saúde. Sistema Nacional de Transplantes [Internet]. Brasília (DF): Ministério da Saúde; 2001 [citado Jul 25]. Disponível em: http://dtr2001.saude.gov.br/transplantes/
2. Amador A, Charco R, Martí J, Ferrer J, Mans E, Fondevila C, et al. One thousand liver transplants: the hospital clinic experience. Transplant Proc. 2005;37(9):3916-8.
3. Park JS, Kim MH, Lee SK, Seo DW, Lee SS, Han J, et al. Efficacy of endoscopic and percutaneous treatments for biliary complications after cadaveric and living donor liver transplantation. Gastrointest Endosc. 2003;57(1):78-85.
4. Mata A, Bordas JM, Llach J, Ginés A, Mondelo F, Lopez Serrano A, et al. ERCP in orthotopic liver transplanted patients. Hepatogastroenterology. 2004;51(60):1801-4.
5. Yazumi S, Chiba T. Biliary complications after a right-lobe living donor liver transplantation. J Gastroenterol. 2005;40(9):861-5.
6. Salahi H, Razmkon A, Mehdizadeh AR, Saberi-Firoozi M, Bahador A, Bagheri-Lankarani K, et al. Biliary tract complications after liver transplantation in a single center. Transplant Proc. 2005;37(7):3177-8.
7. Alsharabi A, Zieniewicz K, Patkowski W, Nyckowski P, Wroblewski T, Grzelak I, et al. Assessment of early biliary complications after orthotopic liver transplantation and their relationship to the technique of biliary reconstruction. Transplant Proc. 2006;38(1):244-6.
8. Chang JM, Lee JM, Suh KS, Yi NJ, Kim YT, Kim SH, et al. Biliary complications in living donor liver transplantation: imaging findings and the roles of interventional procedures. Cardiovasc Intervent Radiol. 2005;28(6):756-67.
9. Shah JN, Ahmad NA, Shetty K, Kochman ML, Long WB, Brensinger CM, et al. Endoscopic management of biliary complications after adult living donor liver transplantation. Am J Gastroenterol. 2004;99(7):1291-5.
10. Abdullah K, Abdeldayem H, Hali WO, Hemsi B, Sarrag I, Abdulkareem A. Incidence and management of biliary complications after orthotopic liver transplantation: ten years' experience at King Fahad National Guard Hospital. Transplant Proc. 2005;37(7):3179-81.
11. Rerknimitr R, Sherman S, Fogel EL, Kalayci C, Lumeng L, Chalasani N, et al. Biliary tract complications after orthotopic liver transplantation with choledochocholedochostomy anastomosis: endoscopic findings and results of therapy. Gastrointest Endosc. 2002;55(2):224-31.
12. Eckhoff DE, Baron TH, Blackard WG, Morgan DE, Crowe R, Sellers M, et al. Role of ERCP in asymptomatic orthotopic liver transplant patients with abnormal liver enzymes. Am J Gastroenterol. 2000;95(1):141-4.
13. Morelli J, Mulcahy HE, Willner IR, Cunningham JT, Draganov P. Long-term outcomes for patients with post-liver transplant anastomotic biliary strictures treated by endoscopic stent placement. Gastrointest Endosc. 2003;58(3):374-9.
14. Thuluvath PJ, Pfau PR, Kimmey MB, Ginsberg GG. Biliary complications after liver transplantation: the role of endoscopy. Endoscopy. 2005;37(9):857-63.
15. Beltrán MM, Marugán RB, Oton E, Blesa C, Nuño J. Accuracy of magnetic resonance cholangiography in the evaluation of late biliary complications after orthotopic liver transplantation. Transplant Proc. 2005;37(9):3924-5.
16. Loperfido S, Angelini G, Benedetti G, Chilovi F, Costan F, De Berardinis F, et al. Major early complications from diagnostic and therapeutic ERCP: a prospective multicenter study. Gastrointest Endosc. 1998;48(1):1-10.
17. Costamagna G, Pandolfi M, Mutignani M, Spada C, Perri V. Long-term results of endoscopic management of postoperative bile duct strictures with increasing numbers of stents. Gastrointest Endosc. 2001;54(2):162-8.